CENTRO UNIVERSITÁRIO DE EXCELÊNCIA
CURSO DE GRADUAÇÃO EM MEDICINA VETERINÁRIA
UNIDADE DE ENSINO: VITÓRIA DA CONQUISTA

ANA MARIA FERNANDES ALMEIDA
BEATRIZ LIBARINO DOS SANTOS
LAVÍNIA MATOS DE SOUSA SILVA
MARIA EDUARDA F. DE OLIVEIRA
MARIA LUIZA SILVA MARQUES

INCIDÊNCIA DE NEOPLASIAS DA CAVIDADE ORAL EM ANIMAIS DOMÉSTICOS ATENDIDOS POR MÉDICO VETERINÁRIO ODONTOLOGISTA NO MUNICÍPIO DE VITÓRIA DA CONQUISTA NO PERÍODO DE 2021 A 2024.

VITÓRIA DA CONQUISTA – BA
2025

ANA MARIA FERNANDES ALMEIDA
BEATRIZ LIBARINO DOS SANTOS
LAVÍNIA MATOS DE SOUSA SILVA
MARIA EDUARDA F. DE OLIVEIRA
MARIA LUIZA SILVA MARQUES

INCIDÊNCIA DE NEOPLASIAS DA CAVIDADE ORAL EM ANIMAIS DOMÉSTICOS ATENDIDOS POR MÉDICO VETERINÁRIO ODONTOLOGISTA NO MUNICÍPIO DE VITÓRIA DA CONQUISTA NO PERÍODO DE 2021 A 2024.

Artigo apresentado ao curso de Medicina Veterinária do Centro Universitário de Excelência de Vitória da Conquista – UNEX. Apresentado como requisito parcial para aprovação da disciplina de Trabalho de Conclusão de Curso.

Orientador (a): Ticiane d'El Rei Passos Sodré

VITÓRIA DA CONQUISTA - BA
2025

CENTRO UNIVERSITÁRIO DE EXCELÊNCIA - UNEX

TRABALHO DE CONCLUSÃO DE CURSO

Campus* Vitória da Conquista- *BA

Título: " ***INCIDÊNCIA DE NEOPLASIAS DA CAVIDADE ORAL EM ANIMAIS DOMÉSTICOS ATENDIDOS POR MÉDICO VETERINÁRIO ODONTOLOGISTA NO MUNICÍPIO DE VITÓRIA DA CONQUISTA NO PERÍODO DE 2021 A 2024.****".*

Autores (a): ANA MARIA FERNANDES ALMEIDA, BEATRIZ LIBARINO DOS SANTOS, LAVÍNIA MATOS DE SOUSA SILVA, MARIA EDUARDA F. DE OLIVEIRA e MARIA LUIZA SILVA MARQUES

Orientadora: Profa. Dr. Ticiane d'El Rei Passos Sodré

Trabalho de Conclusão de Curso apresentado como parte das exigências para conclusão do curso de Enfermagem pela Banca Examinadora:

Ticiane d'El Rei Passos Sodré

Profa. Ticiane d'El Rei Passos Sodré – UNEX

Profa. Laise Dorea Vasconselos Fernades Correia – UNEX

Médica Veterinária. Ana Paula F. Calazans

Data de realização: 05 de junho de 2025.

INCIDÊNCIA DE NEOPLASIAS DA CAVIDADE ORAL EM ANIMAIS DOMÉSTICOS ATENDIDOS POR MÉDICO VETERINÁRIO ODONTOLOGISTA NO MUNICÍPIO DE VITÓRIA DA CONQUISTA NO PERÍODO DE 2021 A 2024.

Ana Maria Fernandes Almeida[1]

Beatriz Libarino dos Santos[2]

Lavínia Matos de Sousa Silva[3]

Maria Eduarda Ferreira de Oliveira[4]

Maria Luiza Silva Marques[5]

Ticiane d'El Rei Passos Sodré[6]

RESUMO

Nos últimos anos percebe-se que houve um aumento na expectativa de vida dos animais domésticos no Brasil. O aumento na longevidade de cães e gatos vem associado com o surgimento de tumores, muitas vezes resultando em óbito, se não tratado. A clínica de pequenos animais associada à nutrição e crescente expectativa de vida, tornou-se fator preocupante para os profissionais veterinários. Nesse sentido, o presente trabalho vem contribuir, ao relatar a incidência de neoplasias da cavidade oral em animais de companhia, atendidos em uma clínica veterinária em Vitória da Conquista, Bahia. O diagnóstico foi obtido por meio de alterações macroscópicas na região bucal e microscópicas no exame histopatológico, os quais revelaram ser neoplasias orais. Animais com neoplasias da cavidade oral costumam ter idade avançada. Muito se avançou nas especialidades em medicina veterinária, como é o caso da odontologia e oncologia. No entanto, novas pesquisas diagnósticas se fazem necessárias para que haja agilidade e eficiência no tratamento, possibilitando ao paciente melhor qualidade de vida e bem-estar.

PALAVRAS-CHAVE: Canino. Felino. Tumores.

[1] Discentes do curso de medicina veterinária do Centro Universitário de Excelência de 2025 (UNEX/25), e-mail: anamariaferalm@gmail.com; beatrizlibarino03@gmail.com; lavinia.matos@ftc.edu.br; ferreira.oliveira4@ftc.edu.br; luiza.marques@aluno.unex.edu.br

[2] Professora Orientadora do Centro Universitário de Excelência de 2025 (UNEX/25), médica veterinária, email: ticiane.sodre@ftc.edu.br

INCIDENCE OF NEOPLASMS OF THE ORAL CAVITY TUMORS IN DOMESTIC ANIMALS TREATED BY VETERINARIAN DENTISTS IN THE MUNICIPALITY OF VITÓRIA DA CONQUISTA IN THE PERIOD FROM 2021 TO 2024.

ABSTRACT

In the past few years, it has been noted that there has been an increase in the life expectancy of domestic animals in Brazil. The increase in the longevity of dogs and cats is associated with the emergence of tumors, often resulting in death, if not treated. The clinic of small animals, associated with nutrition and the increasing life expectancy of these domestic animals has become a worrying factor for veterinary professionals. In that regard, the present work contributes by reporting the incidence of neoplasms of the oral cavity in companion animals treated at a veterinary clinic in Vitória da Conquista, Bahia. The diagnosis was obtained through macroscopic changes in the oral region and microscopic alterations in the histopathological examination, which revealed to be oral neoplasms. Animals with neoplasms of the oral cavity are usually advanced in age. Much progress has been made in the specialties in veterinary medicine, such as dentistry and oncology. However, new diagnostic researches are necessary for there to be agility and efficiency in treatment, providing the patient a better quality of life and well-being.

KEYWORDS: Canine. Felines. Tumors.

1 INTRODUÇÃO

Durante a última década, percebe-se o surgimento de uma nova geração de tutores que adotam os animais como membros da família. Essa mudança de comportamento tem contribuído significativamente para o aumento da expectativa de vida dos animais domésticos, resultado de uma nutrição equilibrada, avanços nos métodos diagnósticos e terapêuticos, além das vacinações, que garantem maior proteção (NARDI *et al.*, 2002). Consequentemente, os animais ficam expostos por mais tempo a fatores nutricionais, ambientais, químicos e hormonais com grande potencial oncogênico (SANTOS *et al.*, 2013).

Entre as consequências dessa maior longevidade está o aumento na incidência de doenças neoplásicas, como as que acometem a cavidade oral. As neoplasias orais representam cerca de 3% de todos os tumores em felinos e entre 6% e 7% em cães, sendo consideradas o quarto tipo mais comum entre essas espécies (LIPTAK e

WITHROW, 2013; SIMONS, 2015). O envelhecimento dos animais é apontado como um dos principais fatores que favorecem essa ocorrência (MUCHINSKI, 2017). Além disso, fatores ambientais e externos, como a exposição a vírus oncogênicos, radiações ionizantes e substâncias químicas, também podem estar relacionados ao desenvolvimento do câncer na cavidade oral (ALENCAR, 2019).

A cavidade oral, por sua vez, apresenta uma estrutura histológica e anatômica complexa e labiríntica, o que favorece mutações e o surgimento de diferentes tipos de neoplasias (BLUME, 2020). Em cães, destacam-se como principais neoplasias orofaríngeas o melanoma, fibrossarcoma, papiloma, plasmocitoma e o carcinoma de células escamosas (CCE) (GUEDES *et al*., 2016; MUNDAY et al., 2017; BLUME, 2020; MURPHY *et al*., 2020). Entre as neoplasias benignas, merece destaque o fibroma odontogênico periférico (FOP), também conhecido como epúlide fibromatoso ou ossificante (SILVA, 2018).

Segundo a Organização Mundial da Saúde, as neoplasias orais devem ser classificadas pelo sistema TNM, que considera o tumor primário, linfonodos regionais e metástases (FILGUEIRA, 2018). Essas lesões podem ter origem odontogênica, quando se desenvolvem a partir do epitélio e do mesênquima da dentição, ou não odontogênica, quando envolvem estruturas como periodonto, mucosas bucal e lingual, mandíbula, maxila, tonsilas e palato. As neoplasias não odontogênicas malignas mais comuns são o melanoma, fibrossarcoma e carcinoma de células escamosas, enquanto as odontogênicas benignas mais frequentes incluem o fibroma odontogênico periférico, o papiloma filiforme viral e o ameloblastoma acantomatoso (REQUICHA *et al*., 2015).

As neoplasias malignas da cavidade oral apresentam comportamento agressivo, podendo infiltrar tecidos adjacentes e causar metástases, principalmente por via hematogênica. Embora muitos desses tumores não apresentem metástase pulmonar, os pulmões e os linfonodos cervicais ainda são frequentemente afetados, sobretudo no caso de melanomas (NARDI *et al*., 2002; GIOSO, 2007). Os sinais clínicos mais observados são halitose, sialorreia (aumento da salivação), anorexia, disfagia, sangramentos, perda dentária, aumento de linfonodos cervicais e, em casos mais avançados, evolução para óbito (DALECK e NARDI, 2016).

Adicionalmente, o crescimento tumoral pode causar fraturas patológicas, deslocamentos dentários, frouxidão dos dentes, lesões ulcerativas secundárias e deformações na face (BLUME, 2020; SARDÁ, 2018). A presença de massas orais pigmentadas também é comum (MUCHINSKI, 2017). O diagnóstico dessas afecções requer a utilização de exames como radiografias, ultrassonografias, exames bioquímicos e hemogramas, que possibilitam avaliar o estado geral do paciente e verificar a presença de metástases (DALECK e NARDI, 2016). A biópsia continua sendo o método padrão-ouro para a confirmação do diagnóstico, mas a citopatologia tem se mostrado uma estratégia diagnóstica importante, por ser minimamente invasiva, rápida e útil na triagem de lesões, contribuindo para a orientação terapêutica inicial (FELIZZOLA *et al.*, 1999; DALECK *et al.*, 2016).

O estadiamento clínico e a triagem cirúrgica são ferramentas importantes na diferenciação diagnóstica, sobretudo pela frequência de neoplasias malignas com invasão tecidual (PIPPI E GOMES, 2016; MUNDAY *et al*., 2017). A escolha terapêutica pode incluir cirurgia, quimioterapia, radioterapia ou abordagens combinadas, dependendo do tipo histológico, grau de agressividade e estágio da doença no momento do diagnóstico (NARDI et al., 2002; ALENCAR, 2019). O conhecimento detalhado do comportamento biológico das neoplasias é crucial para definir o prognóstico, sendo que, de maneira geral, tumores com comportamento invasivo e alta taxa de metástase exigem intervenções mais agressivas e acompanhamento mais rigoroso (BLUME, 2020; MUCHINSKI, 2017).

Nos últimos anos, a oncologia veterinária tem ganhado crescente notoriedade devido ao avanço nas pesquisas e no desenvolvimento de novas abordagens terapêuticas voltadas à ampliação da sobrevida e à melhoria da qualidade de vida dos animais acometidos por doenças neoplásicas (JANSSENS *et al*., 2013). Paralelamente, observa-se um avanço expressivo da odontologia veterinária, impulsionado pela procura crescente dos tutores por atendimentos especializados, reflexo da senilidade dos animais e da complexidade das doenças orais (NIEMIEC, 2013). Sendo assim, a atuação de médicos veterinários especializados, como oncologistas, odontologistas com experiência em cirurgias orais e patologistas, é essencial na interpretação correta dos exames e no direcionamento do tratamento mais adequado.

Diante desse cenário, torna-se essencial compreender a frequência e as características das neoplasias orais em animais domésticos, a fim de aprimorar os protocolos terapêuticos e proporcionar um melhor prognóstico aos pacientes. Assim, o presente trabalho teve como objetivo relatar a incidência de tumores na cavidade oral em animais domésticos atendidos por médico veterinário odontologista no município de Vitória da Conquista – Bahia, contribuindo para o entendimento da realidade local.

2 METODOLOGIA

Trata-se de uma pesquisa quantitativa, de caráter exploratório e descritivo. A coleta de dados foi realizada por meio de pesquisa de campo, através de prontuários clínicos de atendimentos realizados entre janeiro de 2021 e dezembro de 2024 por uma médica veterinária especialista em odontologia, atuante em uma clínica veterinária no município de Vitória da Conquista, Bahia.

Os prontuários continham informações detalhadas dos pacientes, incluindo dados de identificação, histórico médico, exames complementares, condutas terapêuticas adotadas e o diagnóstico final. Com base nessas informações, os animais foram agrupados de acordo com variáveis específicas, tais como: espécie (cão ou gato), raça (sem raça definida (SRD) ou com raça definida), sexo, e faixa etária, sendo classificados em filhotes (até um ano de idade), adultos (de um até oito anos) e idosos (acima de nove anos), além do tipo de neoplasia oral identificado por meio de diagnóstico histopatológico.

Foram adotados critérios rigorosos de inclusão, considerando apenas animais domiciliados no município de Vitória da Conquista, cujos prontuários clínicos estivessem completos, legíveis e com todas as informações clínicas necessárias à análise. Foram excluídos da amostra os animais oriundos de outros municípios, aqueles com tumores que não acometiam diretamente a cavidade oral, assim como animais de grande porte e/ou silvestres.

Os dados obtidos foram organizados, tabulados e analisados com o auxílio do software *Microsoft Office Excel 2013*, com o objetivo de identificar possíveis padrões e associações entre a ocorrência das neoplasias orais e fatores como espécie, raça e

faixa etária dos animais. Essa análise permitiu uma compreensão mais ampla sobre a possível distribuição dos casos, contribuindo para o avanço do conhecimento sobre as neoplasias orais em pequenos animais. O presente estudo foi aprovado pelo Comitê de Ética no Uso de Animais (CEUA) da UNEX, respeitando todos os princípios éticos que regem a pesquisa científica envolvendo animais.

3 RESULTADOS E DISCUSSÃO

Ao todo, foram analisadas 17 fichas de atendimento de animais acometidos por tumores na cavidade oral, desses, 95% eram cães (16 animais) e 5% eram gatos (1 animal). (Figura 1)

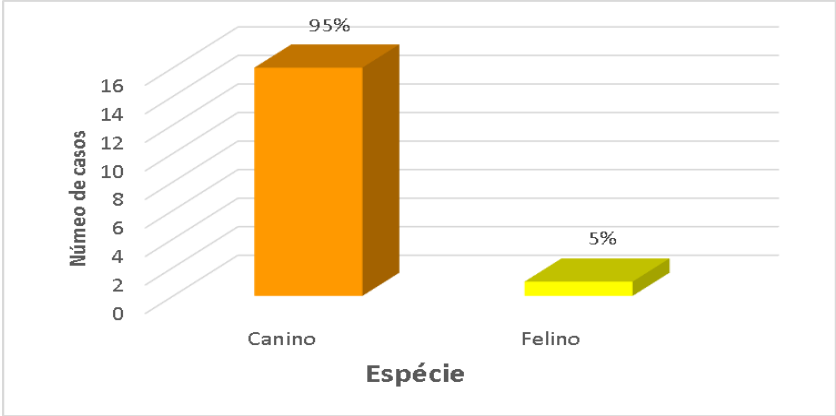

Figura 1 - Distribuição dos casos de tumores orais por espécie em animais atendidos em clínica veterinária no município de Vitória da Conquista, Bahia.

A análise evidencia uma predominância significativa de neoplasias orais em cães, o que está de acordo com dados da literatura que indicam a cavidade oral como o quarto local mais comum para o desenvolvimento de tumores, representando 6% de todas as neoplasias em cães e 3% em gatos (PIPPI E GOMES, 2016).

No que diz respeito ao sexo dos animais acometidos, a análise comparativa revelou uma maior incidência de tumores orais em machos, que representaram 58% (10) dos casos, frente a 42% (7) de fêmeas. É importante destacar que o único gato da amostra também era macho. (Figura 2)

De acordo com Fossum (2014), essa distribuição pode sugerir uma possível influência de fatores hormonais ou genéticos na predisposição ao desenvolvimento de

neoplasias orais em machos, embora esses fatores ainda careçam de maior aprofundamento científico. Estudos prévios, como o de Dias *et al*. (2013), também identificaram maior prevalência de tumores orais, especialmente melanoma, em cães machos. No entanto, outros autores, como Kersting (2015), observaram uma distribuição oposta, com 54,96% dos casos em fêmeas e 45,04% em machos, o que ressalta a influência de fatores populacionais e regionais na ocorrência dessas neoplasias, reforçando a importância deste trabalho.

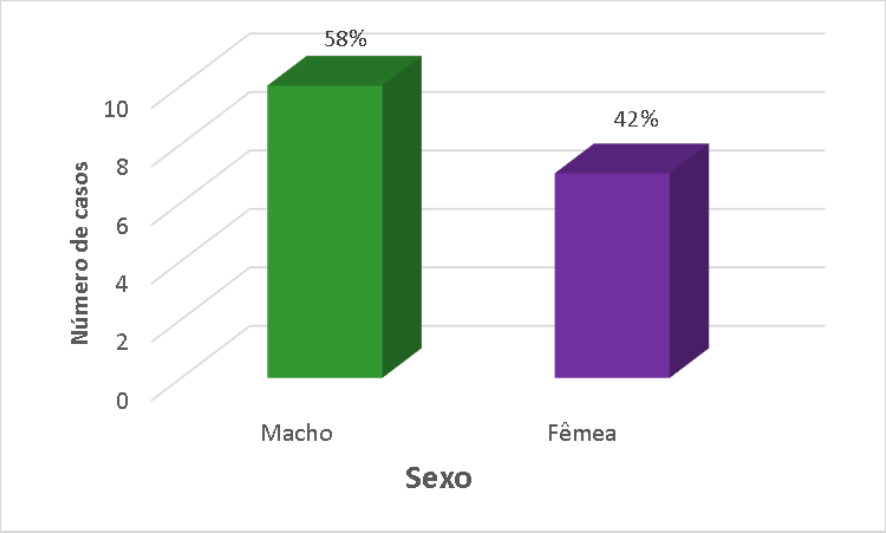

Figura 2 - Distribuição dos casos de tumores orais por sexo em animais atendidos em clínica veterinária no município de Vitória da Conquista, Bahia.

Em relação à raça, observou-se que 46% (8) dos animais eram sem raça definida (SRD), evidenciando uma predominância de cães mestiços na amostra. Todos os SRD identificados pertenciam à espécie canina. O único felino incluído no estudo era da raça Persa, representando 6% (1) dos casos. Os demais 48% (8) dos cães atendidos pertenciam a raças variadas, como Poodle, Pinscher, Pit Bull, Fox Terrier, e Cocker Spaniel (Figura 3).

De acordo com Fossum (2014), cães com mucosa oral pigmentada podem apresentar maior predisposição ao desenvolvimento de neoplasias orais, especialmente o melanoma. Algumas raças, como Poodle, Cocker Spaniel e Pastor Alemão, são frequentemente mencionadas como mais propensas a essas afecções, sendo o Cocker Spaniel uma das raças com maior frequência de ocorrência.

Dados semelhantes foram apontados por Cray, Selmic e Ruple (2020), que identificaram maior número de casos de neoplasias orais em cães mestiços (26% dos registros), seguidos por raças como Labrador, Golden Retriever e Boxer.

A predominância de cães SRD nesta amostra pode estar associada ao perfil da clínica veterinária estudada, que oferece um atendimento odontológico mais popular e acessível para a comunidade local. Dessa forma, a maior presença de cães SRD pode refletir uma realidade regional, em que tutores optam por serviços veterinários com custo mais barato.

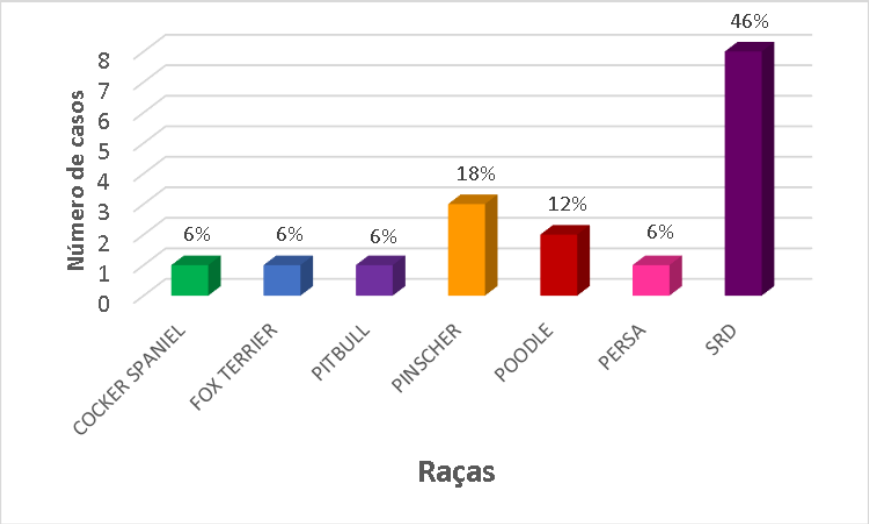

Figura 3 - Distribuição dos casos de tumores orais por raça em animais atendidos em clínica veterinária no município de Vitória da Conquista, Bahia.

A distribuição etária dos pacientes revelou uma clara predominância de tumores em animais idosos. A faixa etária entre 13 e 17 anos apresentou a maior prevalência, representando cerca de 60% (10) dos casos, seguida pelo grupo de 9 a 12 anos, com aproximadamente 25% (5), e a faixa de 6 a 8 anos, com 15% (2) dos casos. Destaca-se que não foram registrados casos de tumores orais em cães com menos de 5 anos de idade, reforçando a tendência de que essas neoplasias se manifestam predominantemente em animais mais velhos (Figura 4).

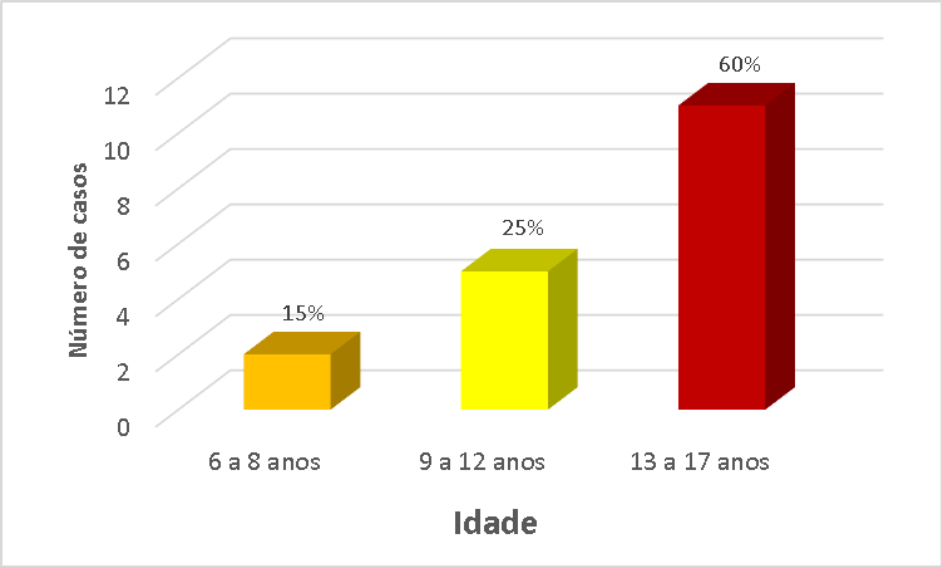

Figura 4 - Distribuição dos casos de tumores orais por faixa etária em animais atendidos em clínica veterinária no município de Vitória da Conquista, Bahia.

O único felino da amostra, também se enquadra na faixa etária de 13 anos, reforçando o padrão observado de maior incidência em animais geriátricos.

Estudos anteriores, como o de Nardi *et al.*, (2002), observaram que a maioria das neoplasias em cães ocorre entre os 7 e 10 anos de idade, e Gomes *et al.*, (2009) identificaram um padrão semelhante em sua avaliação epidemiológica de tumores orais em cães. Essa associação pode ser explicada, em parte, por alterações imunológicas relacionadas ao envelhecimento, maior tempo de exposição a agentes carcinogênicos ambientais e predisposições genéticas acumuladas ao longo da vida (DALECK, FONSECA e CANOLA, 2016; REQUICHA *et al.*, 2015).

Além disso, Munday, Löhr e Kiupel (2017) ressaltam que o envelhecimento está diretamente ligado ao declínio da vigilância imunológica, o que facilita a proliferação de células neoplásicas. Putnová *et al.*, (2020) também destacam que a localização e a frequência das lesões orais variam conforme a idade, sendo mais frequentes em animais idosos.

A identificação precisa dos tumores orais em cães é essencial para o estabelecimento do prognóstico e definição da conduta terapêutica mais adequada (Figura 5). O diagnóstico histopatológico é fundamental nesse processo, pois permite a diferenciação entre neoplasias benignas e malignas e orienta decisões clínicas

importantes, como a necessidade de radioterapia ou quimioterapia (LIPTAK e WITHROW, 2012; SIMONS, 2015).

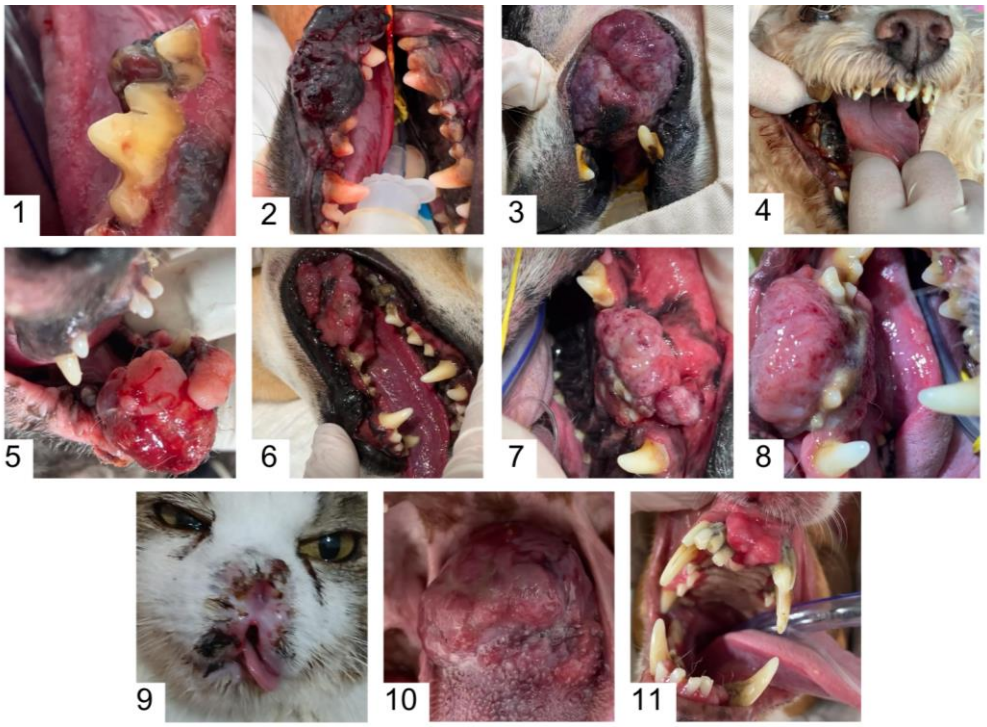

Figura 5. Neoplasia da cavidade oral em animais.
(imagens cedidas por Médica Veterinária)

Legenda: 1 a 4 - Melanoma em cães; 5 e 6 - Melanoma amelanótico em cães; 7 e 8 - Fibrossarcoma em cães; 9 - Carcinoma em gato; 10 - Plasmocitoma em cão; 11 - Epúlide fibromatoso em cão.

Na análise dos tipos de tumores identificados na cavidade oral dos animais avaliados, observou-se uma predominância marcante de neoplasias malignas, o que reforça a importância do diagnóstico precoce e da abordagem terapêutica individualizada nestes casos. O melanoma foi o tumor mais frequente na amostra, representando 50% (11) dos casos, incluindo um caso de melanoma amelanótico, demonstrando a diversidade clínica dessa neoplasia. O melanoma é o tumor oral mais comum em cães, apresentando comportamento agressivo, alto potencial metastático e baixa ocorrência em gatos, característica amplamente reconhecida na literatura veterinária (GOLDSCHMIDT E GOLDSCHMIDT, 2017). Esse padrão foi também observado neste estudo, no qual o único felino da amostra não apresentou esse tipo tumoral, destacando a menor frequência dessa neoplasia em gato.

Além disso, foram registrados dois casos de fibrossarcoma, dois casos de carcinoma, um caso de plasmocitoma e um caso de epúlide fibromatoso, e três casos nos quais não foi possível estabelecer o diagnóstico definitivo devido à ausência de autorização dos tutores para a realização dos exames histopatológicos. (Figura 6).

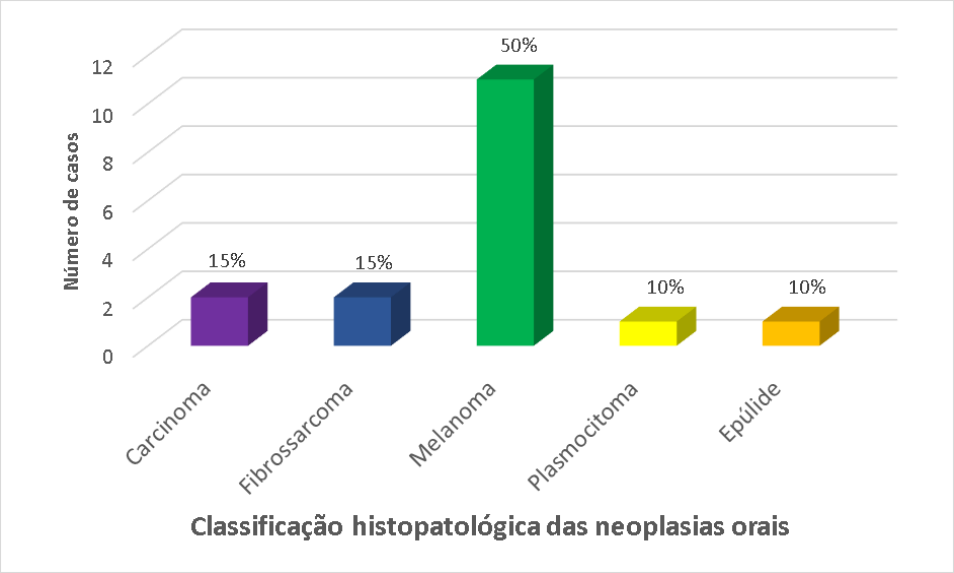

Figura 6 - Distribuição das classificações dos tumores orais em animais atendidos em clínica veterinária no município de Vitória da Conquista, Bahia.

O carcinoma de células escamosas, foi responsável por 15% dos casos analisados, citado como o segundo tumor oral mais prevalente em cães, caracteriza-se como sendo uma neoplasia epitelial maligna de comportamento invasivo, com maior ocorrência em animais idosos, especialmente na região orofaríngea (FOSSUM, 2014).

Com relação ao fibrossarcoma, que correspondeu a 15% dos casos, os dados observados são compatíveis com os descritos por Liptak e Withrow (2013), que apontam essa neoplasia como a terceira mais comum na cavidade oral de cães. Trata-se de um tumor de origem mesenquimal, caracterizado por proliferação de fibroblastos com infiltratividade local e possível envolvimento ósseo (DALECK *et al.*, 2016; GARDNER *et al.*, 2015).

O único caso de epúlide fibromatoso ou fibroma odontogênico periférico (FOP) identificado foi compatível com o perfil dessa neoplasia, que apresenta caráter

benigno e maior ocorrência em cães (FABRETTI *et al.*, 2020; DIAS *et al.*, 2013). Também foi registrado um caso de plasmocitoma, tumor maligno derivado de células plasmocitárias dos linfócitos B, que pode afetar estruturas como língua, lábios, palato e maxila (MURPHY *et al.*, 2020; WRIGHT *et al.*, 2008; PUTNOVÁ *et al.*, 2020).

Os achados deste estudo contrastam com os dados apresentados por Gomes *et al.* (2009), que, ao analisarem 79 cães com neoplasias orais, identificaram uma distribuição semelhante entre tumores malignos e benignos. No presente levantamento, no entanto, observou-se um predomínio expressivo de neoplasias malignas, o que pode refletir tanto uma possível elevação na frequência desses tumores quanto um viés decorrente da busca por atendimento apenas em estágios clínicos mais avançados.

Conforme ressalta Liptak e Withrow (2012), o diagnóstico preciso é fundamental para o estadiamento e o planejamento terapêutico dos tumores orais. Exames de imagem, como tomografia computadorizada, radiografias, ultrassonografia e ressonância magnética, são indispensáveis para uma avaliação completa, especialmente nos casos com suspeita de infiltração óssea, que exigem sedação ou anestesia geral para um exame detalhado (GOMES *et al.*, 2009; PIPPI E GOMES, 2016).

4 CONCLUSÃO

O estudo evidenciou a predominância de neoplasias malignas na cavidade oral de cães, com destaque para o melanoma, especialmente em machos idosos. Em contrapartida, observou-se uma baixa incidência de tumores orais em felinos, o que sugere diferenças relevantes na predisposição e frequência dessas afecções entre as espécies.

Esses achados contribuem para o aprofundamento do conhecimento sobre o perfil clínico e epidemiológico das neoplasias orais em pequenos animais, fornecendo subsídios importantes para a formulação de estratégias mais eficazes de triagem, diagnóstico precoce e intervenção terapêutica, com foco na melhoria da qualidade de vida dos pacientes.

No entanto, é importante considerar as limitações deste estudo, especialmente o número reduzido de animais na amostra. Possivelmente devido à ainda limitada valorização da odontologia veterinária como especialidade no contexto do diagnóstico e manejo de neoplasias orais. Em muitos casos, os animais são atendidos por clínicos ou cirurgiões gerais, sem o devido encaminhamento a profissionais especializados, o que pode resultar em subnotificação e sub diagnóstico dessas lesões. Por este motivo, enfatiza-se a relevância da valorização da odontologia veterinária como especialidade no diagnóstico e manejo de neoplasias orais, com uma maior conscientização e encaminhamento para profissionais especializados, há um grande potencial para melhorar a identificação e o tratamento dessas lesões, contribuindo para avanços na saúde animal.

Diante disso, reforça-se a importância de uma abordagem multidisciplinar integrada, envolvendo oncologistas, patologistas e odontologistas veterinários, a fim de garantir um manejo mais eficaz e abrangente dos casos. Além disso, destaca-se a necessidade de novos estudos multicêntricos e com acompanhamento longitudinal, que permitam uma compreensão mais aprofundada do comportamento dessas neoplasias, promovendo avanços nas práticas preventivas e terapêuticas da medicina veterinária em Vitória da Conquista.

5 REFERÊNCIAS

ALENCAR, L. A. C. . **Neoplasias em cães e gatos idosos e a importância do acompanhamento médico geriátrico: revisão de literatura.** Monografia (Graduação em Medicina Veterinária) – Faculdade de Medicina Veterinária, Centro Universitário Cesmac, Maceió, AL, 2019.

BLUME, G. R. **Estudo retrospectivo de alterações neoplásicas e não-neoplásicas da cavidade oral de cães no Distrito Federal.** Tese (Doutorado em Saúde Animal) – Pós-Graduação em Saúde Animal, Universidade de Brasília, Brasília, DF, 2020.

CRAY, M.; SELMIC, L. E.; RUPLE, A. Demographics of dogs and cats with oral tumors presenting to teaching hospitals: 1996-2017. **Journal of Veterinary Science**, v. 21, n. 5, p. 70, 2020.

DALECK, C. R.; FONSECA, C. S.; CANOLA, J. C. Oncologia em cães e gatos. In: FELIZZOLA, C. R.; STOPIGLIA, A. J.; ARAÚJO, N. S. (Org.). **Oncologia veterinária**. 2. ed. Rio de Janeiro: Roca, p. 569-585, 2016.

DALECK, C. R.; NARDI, A. B. de. Oncologia em cães e gatos. In: FOX, L. E.; GEOGHEGAN, S. L.; DAVIS, L. H. (Org.). **Withrow and MacEwen 's Small Animal Clinical Oncology**. 5. ed. St. Louis: Elsevier Saunders, p. 381-431; 456-472, 2012.

DIAS, F. G. G.; DIAS, L. G. G.; PEREIRA, L. F.; CABRINI, T. M.; ROCHA, J. R. **Neoplasms in oral pets: literature review. Revista Científica Eletrônica de Medicina Veterinária**, Franca, São Paulo, n. 20, 2013.

FILGUEIRA, K. D. **Ameloblastoma acantomatoso canino: aspecto clínico diagnóstico e manejo terapêutico.** Revista de Cães e Gatos, v. 33, n. 212, p. 58-59, 2018.

FOSSUM, T. W. **Cirurgia de pequenos animais.** 4. ed. Rio de Janeiro: Elsevier, p. 1152-1163, 2014.

GARDNER, H.; FIDEL, J.; HALDORSON, G.; DERNELL, W.; WHEELER, B. Canine oral fibrosarcomas: a retrospective analysis of 65 cases (1998-2010). **Veterinary and Comparative Oncology**, v. 13, n. 1, p. 40–47, 2015.

GOMES, C.; OLIVEIRA, L. O.; ELIZEIRE, M. B.; OLIVEIRA, M. B.; OLIVEIRA, R. T.; CONTESINI, E. A. Avaliação epidemiológica de cães com neoplasias orais atendidos no hospital de clínicas veterinárias da Universidade Federal do Rio Grande do Sul. **Ciência Animal Brasileira**, v. 10, p. 835-839, 2009.

GUEDES, R. M. C.; BROWN, C. C.; SEQUEIRA, J. L.; REIS JÚNIOR, J. L. Sistema digestório. In: SANTOS, R. L.; ALESSI, A. C. (Org.). **Patologia veterinária**. 2. ed. Rio de Janeiro: Roca, p. 87-180, 2016.

JANSSENS, T.; BROUWERS, E. E. M.; VOS, J. P. Inductively coupled plasma mass-spectrometric determination of platinum in excretion products of client owned pet dogs. **Veterinary and Comparative Oncology**, v. 13, p. 124-132, 2013.

KERSTING, A. B. **Neoplasias de cavidade oral em cães**. Dissertação (Mestrado em Medicina Veterinária) – Faculdade de Veterinária, Universidade Federal do Rio Grande do Sul, Porto Alegre, 2015.

LIPTAK, M. L.; WITHROW, J. M. Cancer of the gastrointestinal tract. In: WITHROW, S. J.; VAIL, D. M.; PAGE, R. L. (Ed.). **Small Animal Clinical Oncology**. 5. ed. St. Louis: Elsevier Saunders, p. 318–398; 381, 2013.

MUCHINSKI, C. M. **Melanoma em cavidade oral de cães: estudo retrospectivo de 25 casos.** Monografia (Graduação em Medicina Veterinária) – Faculdade de Medicina Veterinária, Universidade Federal de Uberlândia, Uberlândia, MG, 2017.

MUNDAY, J. S.; LÖHR, C. V.; KIUPEL, M. Tumors of the alimentary tract. In: MEUTEN, D. J. (Ed.). **Tumors in Domestic Animals**. 5. ed. Ames (IA): John Wiley & Sons, p. 499-601, 2017.

MURPHY, B. G.; BELL, C. M.; SOUKUP, J. W. Veterinary Oral and Maxillofacial Pathology. Hoboken, NJ: **Wiley-Blackwell**, p. 243, 2020.

NARDI, A. B. de; RODASKI, S.; SOUSA, R. S. Prevalência de neoplasias e modalidades de tratamento em cães, atendidos no hospital veterinário da Universidade Federal do Paraná. **Archives of Veterinary Science**, v. 7, p. 15-26, 2002.

NIEMIEC, B. A. Veterinary Periodontology. 1. ed. Iowa: **Wiley-Blackwell**, p. 358, 2013.

PIPPI, N. L.; GOMES, C. Neoplasias da cavidade oral. In: DALECK, C. R.; NARDI, A. B. de. (Org.). **Oncologia em cães e gatos**. 2. ed. Rio de Janeiro: Roca, cap. 28, p. 386-393, 2016.

PUTNOVÁ, B.; BUROVÁ, J.; GEORGIOU, M.; FICHTEL, T.; STEHLÍK, L.; FRGELECOVÁ, L.; ŠKORIČ, M. Occurrence site of canine oral lesions: a retrospective study of 659 cases. **Acta Veterinaria Brunensis**, v. 89, p. 179-187, 2020.

REQUICHA, J. F.; PIRES, M. A.; ALBUQUERQUE, C. M.; VIEGAS, C. A. Neoplasias da cavidade oral do cão – breve revisão. **Revista Brasileira de Medicina Veterinária**, v. 37, n. 1, p. 41-46, 2015.

SANTOS, C. F. I.; CARDOSO, M. M. J.; BAMBO, O.; OLIVEIRA, C. K. Hemimaxilectomia no tratamento de fibroma oral em cão – relato de caso clínico. **Revista Lusófona de Ciência e Medicina Veterinária**, v. 6, p. 34-40, 2013.

SARDÁ, F. de O. **Melanoma de cavidade oral em cão com metástase nos linfonodos regionais – relato de caso.** Monografia (Graduação em Medicina Veterinária) – Faculdade de Medicina Veterinária, Escola Superior Batista do Amazonas, Manaus, AM, 2018.

SILVA, M. A. **Aspectos clínicos epidemiológicos das neoplasias da cavidade oral de caninos e avaliação de diferentes protocolos no tratamento do melanoma oral.** Monografia (Graduação em Medicina Veterinária) – Universidade Federal de Uberlândia, Uberlândia, MG, 2018.

SIMONS, K. W. J. Oral tumours in dogs: a retrospective study of 110 cases (2002–2014). **Master 's Thesis** – Utrecht University, Utrecht, Netherlands, 2015.

WRIGHT, Z. M.; ROGERS, K. S.; MANSELL, J. Survival data for canine oral extramedullary plasmacytomas: a retrospective analysis (1996–2006). J**ournal of the American Animal Hospital Association**, v. 44, n. 2, p. 75–81, 2008.