CENTRO UNIVERSITÁRIO UNEX

COLEGIADO DE ODONTOLOGIA

Filipe Marques Lins Teixeira

Yasmin Alves Rodrigues

DIASTEMA INTERINCISIVO EM DENTIÇÃO MISTA: QUANDO INTERVIR?

VITÓRIA DA CONQUISTA

2023

Filipe Marques Lins Teixeira
Yasmin Alves Rodrigues

DIASTEMA INTERINCISIVO EM DENTIÇÃO MISTA: QUANDO INTERVIR?

Trabalho de Conclusão de Curso apresentado ao Curso de Odontologia do Centro Universitário UNEX como requisito parcial para obtenção do título de Cirurgião – Dentista

Orientadora: Profª. Esp. Gizelle Costa Roque.

VITÓRIA DA CONQUISTA

2023

RESUMO

Os diastemas são definidos como espaços existentes entre dois ou mais dentes eliminando o ponto de contato entre eles, podendo estar associados a qualquer região da boca, embora frequentemente a região anterior da maxila seja a mais acometida. O diastema interincisivo é uma condição comum durante a transição da dentição decídua para a permanente. A maior parte dos casos se resolve naturalmente à medida que os dentes permanentes erupcionam. No entanto, em situações de anormalidade, a persistência do diastema pode demandar intervenção precoce. O presente trabalho constitui-se como uma revisão de literatura, em que, foi realizada uma pesquisa bibliográfica nas bases de dados PubMed, Scielo e Biblioteca Virtual Da Saúde (BVS) através do rastreio de artigos relevantes publicados entre o período de 2000 até 2023. O objetivo principal deste presente trabalho é de instruir cirurgiões dentistas, a diagnosticar efetivamente a presença deletéria de diastemas interincisivos na dentição mista, expondo o momento ideal de intervenção. Os dados obtidos mostraram que se faz necessária a intervenção precoce durante a dentição mista em diastemas maiores que 2mm, e em casos de hábitos de sucção persistente, e quando associado à problemas de irrupção. Portanto, é evidente que a intervenção deve ser cuidadosamente considerada quando a presença do diastema está relacionada com problemas funcionais e estéticos, principalmente quando o diastema for maior que 2mm que não cerra espontaneamente mesmo após erupção dos caninos permanentes.

Palavras- Chave: Diastema; Dentição mista e Tratamento ortodôntico.

ABSTRACT

Diastemas are defined as spaces between two or more teeth, eliminating the point of contact between them, and can be associated with any region of the mouth, although the anterior region of the maxilla is often the most affected. Interincisal diastema is a common condition during the transition from primary to permanent dentition. Most cases resolve naturally as permanent teeth erupt. However, in abnormal situations, the persistence of the diastema may require early intervention. The present work constitutes a literature review, in which a bibliographical search was carried out in the PubMed, Scielo and Virtual Health Library (VHL) databases by screening relevant articles published between the period 2000 and 2023. The main objective of this present work is to instruct dental surgeons to effectively diagnose the harmful presence of interincisive diastemas in mixed dentition, exposing the ideal moment for intervention. The data obtained showed that early intervention is necessary during mixed dentition in diastemas greater than 2mm, and in cases of persistent sucking habits, and when associated with eruption problems. Therefore, it is clear that intervention must be carefully considered when the presence of the diastema is related to functional and aesthetic problems, especially when the diastema is greater than 2mm and does not close spontaneously even after eruption of the permanent canines.
Keywords: Diastema; Mixed dentition; Orthodontic treatment.

SUMÁRIO

1 INTRODUÇÃO 5
2 MATERIAL E MÉTODOS.....6
3 RESULTADOS 7
4 DISCUSSÃO 10
5 CONSIDERAÇÕES FINAIS 12
REFERÊNCIAS.....13
ANEXOS.....15

1 INTRODUÇÃO

Os diastemas são definidos como espaços existentes entre dois ou mais dentes eliminando o ponto de contato entre eles, podendo estar associados a qualquer região da boca, embora frequentemente a região anterior da maxila seja a mais acometida. (ANDREIWOLO et al., 2011).

A presença dos espaços entre incisivos centrais superiores se trata de uma alteração normal na dentição mista, eles surgem como uma forma de favorecer o prognóstico para o irrompimento dos dentes permanentes, sendo estes maiores em proporção quando comparado aos decíduos. Característicos da fase do patinho feio, esses espaços tendem a diminuir com a irrupção dos incisivos laterais, sendo completamente fechados com a pressão exercida pela força de irrupção dos caninos (ALMEIDA et al., 2004; MOYERS, 1991).

Em um estudo realizado por Moyers (1991) com 82 indivíduos para avaliar a percentagem de vários tipos de casos mostrando problemas de espaços na linha média, 23,3% dos avaliados eram portadores do espaçamento como consequência do desenvolvimento normal da dentição. No entanto, em muitos casos a presença dos espaçamentos podem denotar aspecto de anormalidade, no mesmo estudo realizado por Moyers (1991) os demais casos, com exceção dos 23,3% que eram portadores de diastema como alteração normal, foram correlacionados com a presença do espaçamento associado à um fator deletério, como por exemplo, dentes supranumerários na linha média, ausência congênita dos incisivos laterais, dentes muito pequenos, freio labial aumentado, fusão imperfeita da linha média pré-maxila, e combinação de fusão imperfeita e ausência congênita dos incisivos laterais.

A etiologia dos diastemas é de caráter multifatorial, variando desde uma alteração normal do desenvolvimento da oclusão, até uma variação de natureza patológica, como por exemplo, discrepância dente e osso, alterações de número e tamanho dos dentes, como as agenesias dos incisivos laterais e microdontia, hábitos deletérios como sucção não nutritiva, freio labial hipertrófico, hereditariedade e dentre outros (ALMEIDA et al., 2004; MOYERS, 1991; KREIA et al., 2002). É de extrema importância saber discernir a presença do diastema fisiológico daquele que denota anormalidade, para que o cirurgião dentista saiba o momento de intervir.

A presença de diastemas entre incisivos centrais superiores na dentadura mista que denotam anormalidade, está relacionada com o desenvolvimento de problemas funcionais na mastigação e/ou fala, além de problemas estéticos, o que afeta diretamente na qualidade de vida dos pacientes. Contudo, um diagnóstico efetivo associado a uma intervenção precoce, são soberanos no que diz respeito à devolução da função e estética do paciente. Portanto, o objetivo deste estudo é identificar o momento ideal para intervenção no diastema interincisivo em dentadura mista.

2 MATERIAL E MÉTODOS

O presente trabalho constitui-se como uma revisão de literatura, em que foram utilizados artigos, e livro para a abordagem específica de conceitos. Para a seleção dos artigos, foi realizada uma pesquisa bibliográfica nas bases de dados PubMed, Scielo e Biblioteca Virtual Da Saúde (BVS) utilizando os seguintes Descritores em Ciências das Saúde (DeCS): Diastema; Dentição mista e Tratamento ortodôntico. Também foi realizada uma busca por citação nos artigos encontrados.

Nesta análise da literatura existente sobre o tema em estudo, foram selecionados 9 artigos. Dentre os critérios delimitados para a seleção dos artigos, os seguintes critérios de inclusão foram considerados: artigos publicados entre o período de 2000 até a atualidade, artigos escritos em inglês e português, a disponibilidade do texto na íntegra, e aqueles que apresentem informações pertinentes para o presente trabalho, abordando fatores etiológicos do diastema, aspectos gerais do diastema, características da dentição mista e o momento de intervenção. Os critérios de exclusão adotados foram: artigos publicados antes do período supracitado, em língua excecional, que não apresentem seu texto na íntegra, relatos de caso e trabalhos de conclusão de curso.

3 RESULTADOS

O fluxograma apresentado a seguir ilustra o processo adotado no estudo, demonstrando uma representação clara e detalhada das etapas e procedimentos realizados para triagem dos artigos.

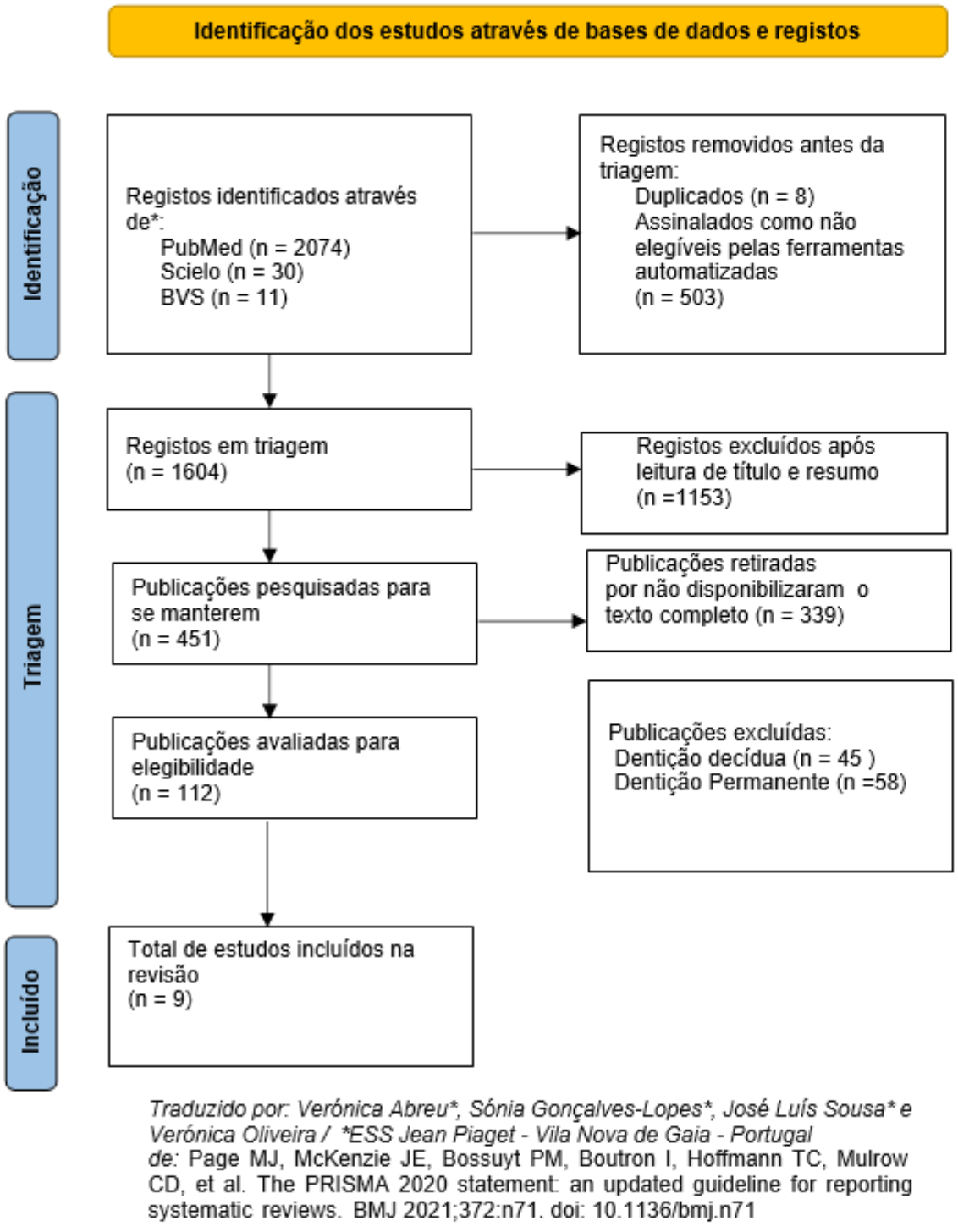

Figura 1: Prisma Flowchart.

Foram selecionados para análise dos resultados 9 artigos científicos que se enquadram no objetivo proposto pelo presente trabalho. Dentre esses, 5 artigos convergem para a opinião de que a intervenção do cirurgião dentista é recomendada quando a distância entre os incisivos superiores excede 2mm, e 1 artigo aponta para a necessidade de intervenção quando o espaço for superior à 1,8mm. Esses estudos fundamentam sua recomendação em diversos fatores, incluindo considerações estéticas, funcionais e de desenvolvimento bucal.

Adicionalmente, 2 artigos indicam a necessidade de intervenção dos diastemas na fase da dentição mista em situações específicas: quando o irrompimento dos laterais permanentes é prejudicado pela falta de espaço entre incisivos permanentes e caninos decíduos, ou na presença de hábitos de sucção.

1 artigo mostra que os fatores como morfologia anormal da sutura, dentes ausentes, anomalias dentárias, alinhamento dentário inadequado ou caminhos e erupção anormais, também devem ser diagnosticados para que seja corrigido o diastema existente.

É crucial destacar que, embora a maioria dos artigos aponte para a intervenção em diastemas superiores a 2mm, os estudos apresentam variações metodológicas e informações limitadas, indicando a necessidade de mais pesquisas abrangentes para consolidar as recomendações.

Os resultados foram esquematizados no Quadro1.

Quadro 1: Quadro de resultados.

Título, autor, ano.	**Quando intervir em diastemas interincisivos na dentição mista.**
Midline diastema and its aetiology-a review. Abraham, R; Kamath, G. 2014.	Em diastemas superiores a 1,8 mm, mesmo após a erupção dos incisivos laterais, será necessária uma intervenção.
Diastema interincisivos centrais superiores: quando e como intervir?	Os diastemas devem ser cerrados precocemente em dois casos: 1) quando não existe espaço suficiente entre os incisivos centrais permanentes e os caninos decíduos para a irrupção dos incisivos laterais permanentes; 2) na presença de hábitos persistentes de sucção.

Almeida, R. R. et al. 2004.	
Facts and myths regarding the maxillary midline frenum and its treatment: a systematic review of the literature. Delli et al. 2013.	Diastemas > 2mm.
Perspectives of Indonesian Orthodontists on the Ideal Orthodontic Treatment Time Al-gunaid et al. 2020.	Diastemas > 2mm.
A survey of orthodontists' perspectives on the timing of treatment: A pilot study Al-shayea E. I. 2014.	Diastema na linha média maxilar >2 mm.
Association between superior labial frenum and maxillary midline diastema — a systematic review. Tadros, S. et al. 2022.	Diastemas > 2mm.
Diastemas interincisais superiores -	Quando o espaço entre incisivos permanentes e caninos decíduos é insuficiente para a irrupção dos incisivos laterais, ou quando há a presença de hábitos de sucção.

Revisão acerca da etiologia, tratamento e estabilidade em longo prazo. COIMBRA JÚNIOR, N. C.; GUERINO, P.; MEZOMO, M. B. 2016.	
Etiology and treatment of midline diastema: A review of literature. Hussain, U.; Ayub, A.; Farhan, M. 2013.	Quando presente alterações como morfologia anormal da sutura, dentes ausentes, anomalias dentárias, alinhamento dentário inadequado ou caminhos de erupção anormais.
Management of maxillary midline diastema with emphasis on etiology. Gkantidis N., Kolokitha O.-E., Topouzelis N. 2008.	Diastemas >2mm.

Fonte: autoria própria.

4 DISCUSSÃO

São abordados na literatura vários fatores etiológicos concernentes ao diastema interincisivo, caracterizando essa alteração como multifatorial. Microdontia, má inserção do freio labial, e hábitos parafuncionais foram pontuados como uma das principais causas do diastema (DIAS, et al.,2020; SEKOWSKA, CHALAS, 2017). Outros autores também trouxeram como fatores causais, o diastema como desenvolvimento fisiológico, hereditariedade, mesiodens, incisivo lateral ausente ou conóide, pressão da língua, incisivo central anquilosado, incisivos centrais girados, anodontia, macroglossia, desproporção dentoalveolar, espaçamento generalizado, tipo facial, características étnicas e familiares, e migração patológica do dente (JAIJA, 2016; GASS, et al.,2016).

Diversos autores abordaram que durante a fase da dentição mista, os diastemas interincisais surgem como resultado de um desenvolvimento fisiológico da oclusão, característico da “fase do patinho feio” em que o trajeto de erupção dos caninos permanentes viabiliza o surgimento do diastema. No entanto, esse espaço tende a fechar espontaneamente com o desenvolvimento normal da oclusão, durante a erupção dos incisivos laterais permanentes e caninos permanentes. Estudos mostraram que durante a fase da dentição mista, 48,8% das crianças apresentaram redução do diastema interincisivo com avanço da idade. (ALMEIDA, et al., 2004; GKANTIDIS, KOLOKITHA, TOPOUZELIS, 2008).

Muitos autores abordam que saber o momento de intervir nos diastemas depende majoritariamente de um diagnóstico efetivo para poder gerenciar e solucionar o problema. Antes de implementar uma intervenção, é preciso avaliar parâmetros como: idade e desenvolvimento normal do paciente, presença de má oclusão, anomalias de tamanho e número dos dentes, relações com os dentes adjacentes, dentes antagonistas e sua base óssea, presença de diastemas em outros segmentos da arcada e, presença de patologia. (GKANTIDIS, KOLOKITHA, TOPOUZELIS, 2008; DIAS, et al.,2020).

Outra vertente de estudo, relata que a intervenção nos diastemas na fase da dentição mista vai depender da previsibilidade do diastema fechar espontaneamente com o aumento da idade (ABRAHAM, KAMATH, 2014). Diastemas da linha média superior com mais de 2mm precisam de intervenção precoce, tendo em vista a sua imprevisibilidade de fechamento espontâneo (DELLI, et a. 2013; AL-GUNAID, et al. 2020; TADROS, et al. 2022; AL-SHAYEA, 2014).

Outras situações em que se faz necessária a intervenção precoce do diastema interincisivo na dentição mista, é em casos de hábitos persistentes de sucção não nutritiva, que podem causar desalinhamento dos dentes e contribuir para a presença de diastemas. E quando não há espaço adequado entre os incisivos centrais permanentes e os caninos decíduos, dificultando ou impedindo a erupção dos incisivos laterais permanentes. Nesse caso, o fechamento do diastema deve ser recomendado para criar espaço e permitir a erupção adequada dos dentes permanentes (ALMEIDA, et al. 2004; COIMBRA, GUERINO, MEZOMO, 2016).

5 CONSIDERAÇÕES FINAIS

A presença dos diastemas entre incisivos centrais superiores na fase da dentição mista, representa uma característica normal do desenvolvimento da oclusão desse período, que juntamente com os espaços primatas, propiciam o irrompimento dos permanentes sem possíveis apinhamentos. Em alguns casos, o diastema se apresenta como um fator de anormalidade, apresentando características atípicas como largura significativa ou persistência além do período esperado.

No que diz respeito ao momento de intervenção, é crucial ressaltar a importância de inicialmente distinguir entre uma condição que é parte do funcionamento normal da oclusão e aquela que representa uma anormalidade. Nesse sentido, é essencial identificar e compreender o fator etiológico associado ao diastema para estabelecer a abordagem terapêutica adequada e o momento ideal para a sua aplicação.

Com base na pesquisa das literaturas sobre o diastema interincisivo na dentição mista, é evidente que a intervenção deve ser cuidadosamente considerada quando a presença deste espaço está relacionada com problemas funcionais e estéticos, principalmente quando o diastema for maior que 2mm que não fecha espontaneamente mesmo após erupção dos caninos permanentes.

REFERÊNCIAS

ABRAHAM R, KAMATH G. Midline diastema and its aetiology--a review. **Dent Update**. 2014.

Al-GUNAID, T.H. et al. Perspectives of Indonesian Orthodontists on the Ideal Orthodontic Treatment Time. **Dovepress,** Indonésia, v. 12, p. 351-357, 2020.

ALMEIDA, R. R. et al. Diastemas interincisivos centrais superiores: quando e como intervir? **R Dental Press Ortodon Ortop Facial**, v. 9, n. 3, p. 137-156, 2004.

Al-SHAYEA E. I. A survey of orthodontists' perspectives on the timing of treatment: A pilot study. **Journal of Orthodontic Science**, Arabia Saudita, v.3, p.118-124, 2014.

ANDREIWOLO, R. et al.. Fechamento de diastema com coroas de alumina densamente sinterizadas**. Revista Brasileira de Odontologia**, Rio de Janeiro, v. 68, n. 1, p. 81-4, jan./jun. 2011.

COIMBRA JÚNIOR, NC; GUERINO, P.; MEZOMO, MB. Diastemas interincisais superiores - Revisão acerca da etiologia, tratamento e estabilidade em longo prazo. Série: **Ciências da Saúde**., Santa Maria, v. 17, n. 1, pág. 95-109, 2016.

DIAS, Brenno Anderson Santiago et al. Diastemas: etiologia, diagnóstico e possíveis formas de reabilitação**. Salusvita**, Bauru, v. 39, n. 1, p. 129-140, 2020.

GASS, J. R. et al.. Familial correlations and heritability of maxillary midline diastema. American. **Journal of Orthodontics and Dentofacial Orthopedics,** St. Louis, v. 123, n. 1, p. 85-89, jan. 2003.

GKANDITIS N., KOLOKITHA O.E., TOPOUZELIS N. Management of maxillary midline diastema with emphasis on etiology. **Journal of Clinical Pediatric Dentistry**. 2008;32(4):265–272.

HUANG WJ, Creath CJ. O diastema mediano: uma revisão de sua etiologia e tratamento. Pediatr Dent, 17: 171–179, 1995.

HUSSAIN, U.; AYUB, A.; FARHAN, M. Etiology and treatment of midline diastema: A review of literature. **Pakistan Orthodontic Journal**, v. 5, n.1, p. 27–33. 2013.

JAIJA, A. M. Z.; EL-BEIALY, A. R.; MOSTAFA, Y. A. Revisiting the factors underlying maxillary midline diastema. **Scientifica**, 2016.

KONSTANTINA, DMD et al. Facts and myths regarding the maxillary midline frenum and its treatment: a systematic review of the literature. **Quintessence international,** Switzerland, v. 44, n. 2, p. 177-187, fev.2013.

MOYERS R. **Handbook of Orthodontics**. 4ª ed. Year Book Medical Publishers, Chicago, EUA, 348–360, 1988.

PROFFIT W, FIELDS H. **Ortodontia Contemporânea**. 3ª ed. Mosby, St. Louis, 77, 87, 170, 429–30, 463–65, 2000.

SEKOWSKA, A.; CHALAS, R. Diastema size and type of upper lip midline frenulum attachment. **Folia Morphol**, Gdansk, v. 76, n. 3, p. 501-505, out. 2017.

TADROS, S. et al. Association between superior labial frenum and maxillary midline diastema a systematic review. **International Journal of Pediatric Otorhinolaryngology,** New York, v.156, p.1-11, 2020.

ANEXOS

S sgp@sgponline.com.br
Para: Você

Dom, 26/11/2023 10:01

Revista da APCD

Rua Voluntários da Pátria, 547
São Paulo, SP - Bra sil
CEP 02011-000

São Paulo, domingo, 26 de novembro de 2023

Ilmo(a) Sr.(a)
Prof(a), Dr(a) yasmin alves rodrigues

Referente ao código de fluxo: **2586**
Classificação: **Revisao de Literatura**

Informamos que recebemos o manuscrito **DIASTEMA INTERI NCISIVO EM DENTIÇÃO MISTA: QUANDO INTERVIR?** e será enviado para apreciação dos revisores para possível publicação na Revista da Associação Paulista de Cirurgiões-Dentistas. Por favor, para qualquer comunicação futura sobre o referido manuscrito cite o código de fluxo apresentado acima.

O(s) autor(es) declara(m) que o presente trabalho é original, sendo que o seu conteúdo não foi nem está sendo considerado para publicação em outro periódico, brasileiro ou do Exterior, seja no formato impresso ou eletrônico.

Obrigado por submeter seu trabalho à Revista da Associação Paulista de Cirurgiões-Dentistas.

Atenciosamente,

Swellyn França
Assessora

Dr. Sidney Rafael das Neves
Editor Científico< /p>