ALTERNATIVAS PARA A CORREÇÃO DO SORRISO GENGIVAL: REVISÃO DE LITERATURA

[1]Aline Beatriz Souza Santos
[2] Patrícia Portela Andrade Alves
[3]Sheila Maria Bandeira Guimarães
[4] Lívia Silva Figueiredo e Ribeiro Caponi

RESUMO

A excelência pela estética tem se tornado cada vez mais frequente em nossa sociedade. A busca pelo sorriso perfeito tem trazido uma crescente procura por tratamentos que garantam um sorriso harmonioso e condizente com os padrões estéticos atuais. O objetivo deste trabalho é identificar as características que podem ter maior influência no aspecto estético do sorriso e analisar alternativas de tratamento eficazes na correção do sorriso gengival. A periodontia atual tem se preocupado não só com a prevenção e o tratamento das doenças, mas também em trazer meios efetivos de reconstrução da estética dos tecidos periodontais. Conclui-se que existem diversas possibilidades de tratamento para correção do sorriso gengival, desde técnicas minimamente invasivas quanto procedimentos cirúrgicos mais invasivo. As alternativas de tratamento nos trazem resultados imediatos e previsíveis. É de fundamental importância o planejamento do tratamento antes de sua abordagem para que ele seja realizado de forma assertiva e que seja o mais adequado ao caso do paciente, alcançando-se assim, um resultado estético e funcional.

Palavras-chave: Estética, correção, sorriso gengival, harmonização do sorriso.

ABSTRACT

Excellence through aesthetics has become increasingly common in our society. The search for the perfect smile has brought a growing demand for treatments that guarantee a harmonious smile that is in line with current aesthetic standards. The objective of this work is to conceptualize what a gummy smile is, its etiology and cite correction alternatives. Current periodontics has been concerned not only with the prevention and treatment of diseases, but also with providing effective means of reconstructing the aesthetics of lost periodontal tissues. It is concluded that there are several treatment possibilities for correcting a gummy smile, from minimally invasive techniques to surgical procedures. Treatment alternatives bring us immediate and predictable results. It is of fundamental importance to plan the treatment before approaching it so that it is carried out assertively and is the most appropriate for the patient's case, thus achieving an aesthetic and functional result.

Keywords: Aesthetics, correction, gummy smile, smile harmonization.

[1] Aluna de graduação do Curso de Odontologia do Centro Universitário UniFTC Salvador-Ba. E-mail: biia1b@hotmail.com;
[2] Aluna de graduação do Curso de Odontologia do Centro Universitário UniFTC Salvador-Ba. E-mail: patriciaportela28@hotmail.com;
[3] Aluna de graduação do Curso de Odontologia do Centro Universitário UniFTC Salvador-Ba. E-mail: sheila.bandeira@hotmail.com
[4] Professora da graduação do Curso de Odontologia do Centro Universitário UniFTC Salvador-Ba. E-mail: livia.caponi@ftc.edu.br

INTRODUÇÃO

O sorriso gengival tem sido uma queixa frequente entre os pacientes que procuram o consultório odontológico em busca de um sorriso harmônico.

Araújo et al. (2021) definem um sorriso harmônico como aquele em que há exposição completa dos dentes anteriores superiores e leve exposição gengival (de 1 a 3 mm) e consideram àqueles cuja exposição gengival é maior que 3 mm como “sorriso gengival”. O sorriso gengival pode ser caracterizado pela exposição excessiva de gengiva quando o paciente sorri.

Esta característica do sorriso pode estar associada a combinação de alguns fatores etiológicos: dentais (coroas anatômicas curtas), gengivais (erupção passiva alterada ou hiperplasia gengival medicamentosa e inflamatória), esqueléticos (crescimento vertical excessivo da maxila) ou musculares (lábio curto ou hiperatividade dos músculos elevadores do lábio superior) (ARAÚJO, et al., 2021).

De acordo com Silva et al. (2019); Rocha et al. (2019) os fatores etiológicos podem sofrer influência de variáveis como gênero e idade, devendo o profissional estar atento também aos sinais clínicos presentes para realizar um correto diagnóstico e um adequado plano de tratamento. A decisão entre as opções de tratamento envolve a análise de alguns critérios, como o desejo do paciente e os planos de tratamentos indicados e viáveis para cada caso (DELIBERADOR et al., 2013).

O conhecimento fisiológico, biológico e das características dento-gengivais dos tecidos periodontais favorecem a previsibilidade do resultado terapêutico (FERRARI, PASSONI, 2022). Estes conhecimentos garantem a execução eficaz do tratamento escolhido no reestabelecimento da harmonia do sorriso.

Muitos procedimentos são citados na literatura para solucionar o problema, de modo que o paciente, ao sorrir, não exponha exageradamente o tecido gengival. O tratamento proposto deve devolver forma, função e principalmente motivar o paciente para que ele cuide de sua saúde bucal.

Entre as alternativas de tratamento propostas estão: cirurgias plásticas periodontais como a gengivectomia e gengivoplastia, procedimentos cirúrgicos de contenção muscular e reposicionamento labial, cirurgia ortognática e aplicação de toxina botulínica. Quando a alteração do sorriso gengival se apresenta de forma grave, de origem multifatorial, há necessidade da combinação de uma ou mais técnicas para alcançar o resultado desejado (SILVA, et al. 2019; PEREIRA, PEREIRA, BRÍGIDO, 2023).

Em face do exposto, o presente trabalho tem por objetivo identificar as características que podem ter maior influência no aspecto estético do sorriso e analisar alternativas de tratamento eficazes na correção do sorriso gengival.

METODOLOGIA

Esta pesquisa consiste em uma Revisão de Literatura. Para realização do estudo foram selecionados artigos publicados entre 2011e 2023. As bases de dados utilizadas para extrair os dados literários foram: SCIELO, na língua portuguesa (Brasil) e na língua inglesa e PUBMED. Os descritores foram: estética, correção, sorriso gengival, harmonização do sorriso. Os critérios de inclusão foram temas relacionados ao sorriso gengival, focados em sua etiologia, diagnóstico e tratamento para fins de reestabelecimento estético do sorriso. A partir destes critérios os artigos foram selecionados e lidos para que se pudesse ser realizada a revisão pretendida. Foram excluídos os artigos não relacionados ao tema, trabalhos de conclusão de cursos, tese e dissertações, anais de eventos científicos, artigos publicados em duplicatas.

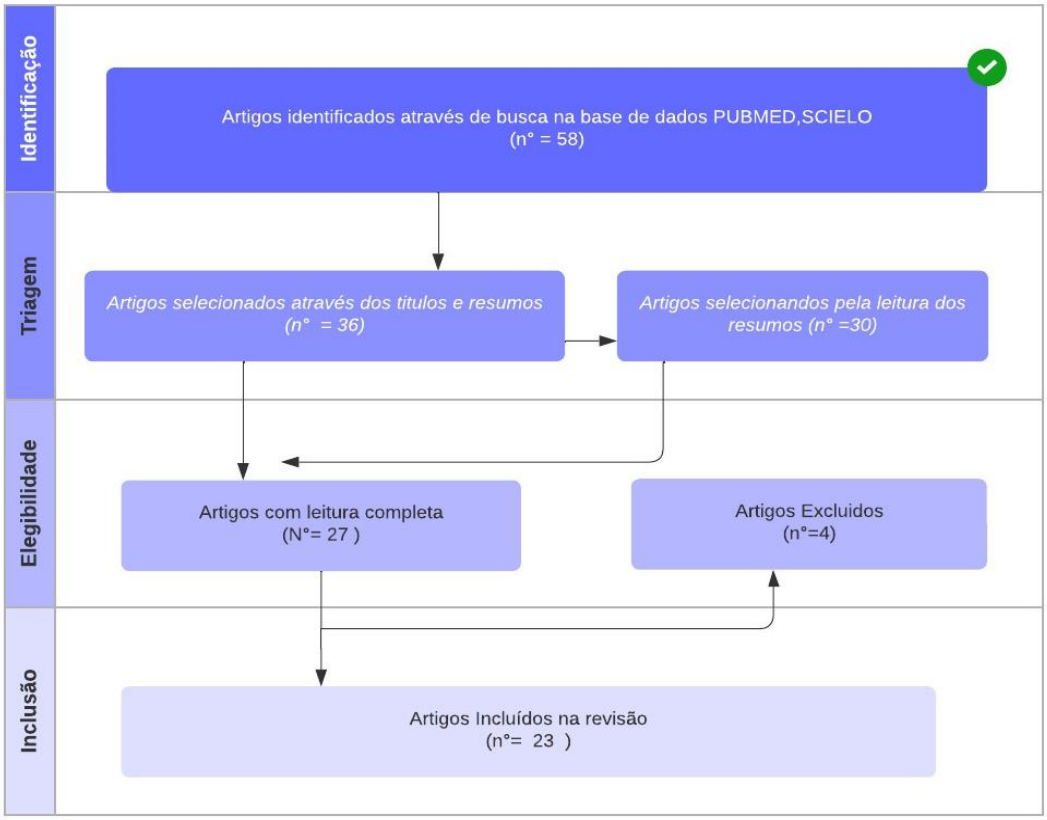

Figura 1. Fluxograma da seleção dos trabalhos incluídos no estudo

RESULTADOS

Com base na metodologia descrita e estratégia de busca, foram selecionados 58 artigos para leitura completa. Após aplicados os critérios de inclusão e exclusão, a amostra final foi constituída por 23 artigos. Dos artigos analisados na íntegra, foram encontrados 08 (oito) casos

clínicos, 01 (uma) pesquisa, 01 (uma) entrevista, 13 (treze) revisões de literatura, os quais tiveram suas publicações entre os anos de 2011 e 2023.

Título	Autor/ País/ ano	Tipo de estudo	Etiologia	Tipo de Procedimento	Objetivo	Resultados
Cirurgia Plástica periodontal para correção de sorriso gengivoso	DELIBERADOR, Tatiana Miranda et al. Brasil, 2013.	Caso Clínico	Erupção Passiva Alterada ExcessoVertical da Maxila	Caso 1: cirurgia plástica periodontal associada à osteoplastia. Caso 2 cirurgia plástica periodontal sem	Relatar dois casos clínicos de sorriso gengivoso e descrever os diferentes fatores etiológicos e as formas de tratamento.	Caso 1 e 2: houve total satisfação com o resultado, o sorriso foi restabelecido, a gengiva e tecidos moles do periodonto com aspecto de saúde.
Checklist dos aspectos estéticos a serem considerados no diagnóstico e tratamento do sorriso gengival	SEIXAS, Máyra Reis; COSTA-PINTO, Roberto Amarante; ARAÚJO, Telma Martins. Brasil, 2011.	Caso Clínico	Erupção Passiva alterada	Caso 1: Tratamento ortodôntico corretivo sem extrações e na fase de finalização, gengivectomia em toda a região anterossuperior	Relatar caso clínico de sorriso gengival, apresentar um checklist de características dentolabiais e ilustrar como esse método de registro de dados, pode facilitar a tomada de decisões.	Melhor proporção largura/ comprimento dos incisivos superiores e redução da exposição gengival. O sorriso ganhou em estética e proporção dentária, mantendo a exposição de incisivos em repouso e a curvatura agradável do arco do sorriso
Recuperação da estética do sorriso: cirurgia plástica periodontal e reabilitação protética	BERTOLINI, Patrícia Fernanda Roesler et al. Brasil, 2011.	Caso Clínico	Erupção Passiva Alterada (tecido queratinizado)	Cirurgia plástica periodontal e reabilitação protética	Restabelecer a harmonia do sorriso por meio da associação de cirurgia plástica periodontal e reabilitação protética.	Reposicionamento da margem gengival cerca de 1 a 2 mm. Além, do restabelecimento da cor, forma e da translucidez da coroa dental através da reabilitação protética.
Cirurgia periodontal estética em dentes anteriores	BRILHANTE, Felipe Vilhena, et al. Brasil, 2014.	Caso Clínico	Erupção Passiva Alterada Sem doença Periodontal	Gengivoplastia com osteoplastia	Relatar um caso clínico de cirurgia estética com osteoplastia.	Diminuição da discrepância do sorriso gengival com maior exposição dos tecidos dentários obtendo sorriso mais harmônico, com contornos arredondados e simétricos.
Sorriso gengival: cirurgia plástica periodontal associada a toxina botulínica na reabilitação estética	BRITO, Emiliano Crisóstomo Delfino, et al. Brasil, 2016.	Caso Clínico	Excesso maxilar anterior e hiperatividade do lábio superior	Cirurgia plástica periodontal de gengivectomia associada à aplicação de toxina botulínica tipo A	Relatar um caso clínico de uma paciente que exibia excesso de gengiva ao sorrir.	Após a gengivectomia a gengiva já apresentava uma reparação tecidual satisfatória. Após aplicação da toxina botulínica observou-se assimetria facial do lado direito, foi reaplicada BTX-A apenas deste lado. Apesar de o lado direito ainda apresentar maior exposição gengival, o resultado foi satisfatório para a paciente.
Harmonização orofacial e a inter relação com a periodontia para correção de sorriso gengival	SILVA, Ingrid Nascimento et al. Brasil, 2019.	Caso Clínico	Hiperfunção do músculo do lábio superior e da asa do nariz	Aplicação de toxina botulínica tipo A e uso do ácido hialurônico para correção de recidiva após cirurgia periodontal	Relatar um caso clínico de tratamento multidisciplinar para sorriso gengival, com a utilização da toxina botulínica tipo A e do ácido hialurônico, após procedimentos periodontais e recidiva do resultado obtido na cirurgia de contenção do músculo elevador do lábio superior e asa do nariz.	Exposição sutil da margem gengival, com efeito final da toxina sobre o sorriso, onde o lábio superior encontrava-se sobre a cervical dos dentes superiores.
Harmonização do sorriso através da cirurgia plástica Periodontal	ROCHA, Evandro; Brasil,2019	Caso Clínico	Erupção Passiva Alterada Excesso Vertical da Maxila Lábio superior hiperativo.	Cirúrgica plástica periodontal	Descrever a harmonização do sorriso, através da cirurgia plástica gengival em uma condição descrita como sorriso gengival.	Contorno gengival completamente estabelecido, arco côncavo gengival harmônico e ausência de discrepância nas curvaturas.
Remodelação estética do sorriso:	SOUZA, Nayara de Oliveira ET AL.	Caso Clínico	Não identifica a etiologia. (Sorriso	Cirurgia Periodontal	Relatar um caso clínico de remodelação estética do	Sorriso harmônico esteticamente agradável, preservando o máximo de

uma abordagem multidisciplinar	Brasil, 2023.		gengival, diastema, coroas curtas nos incisivos centrais.)	(gengivectomia e frenectomia labial superior), clareamento dental, restaurações diretas de resina composta e aplicação de TXB.	sorriso através da associação da técnica de clareamento dental, cirurgia periodontal, restaurações de resina composta e aplicação de toxina botulínica (TXB), ressaltando a importância da abordagem conservadora e multidisciplinar no contexto do tratamento estético.	estrutura sadia.

Quadro 1- Alternativas de tratamento para o sorriso gengival

Os resultados foram apresentados no Quadro 1. Os dados foram analisados e interpretados com base nos casos clínicos e artigos de revisão selecionados.

Os principais resultados relacionados à etiologia do sorriso gengival de acordo com o quadro 1 foram que a erupção passiva alterada, o crescimento vertical da maxila e hiperatividade do lábio superior são as causas que mais desencadearam a exposição gengival exagerada, sendo a erupção passiva alterada a mais predominante entre os casos (SANTANA et al., 2019).

Verificou-se nos casos clínicos, por parte dos pacientes, a preocupação predominante pela estética, onde a finalidade era corrigir o sorriso trazendo assim mais harmonia para o mesmo (PINTO, YAMASHITA, 2022), todavia ficou claro que os tratamentos são planejados de acordo com as etiologias apresentadas especificamente em cada paciente.

Os procedimentos para correção do sorriso gengival mais realizados nos artigos selecionados foram gengivectomia (com ou sem osteotomia e osteoplastia) e gengivoplastia, seguidos de toxina botulínica. Em alguns casos foram associados clareamento dental, restauração em resina composta, reabilitação protética e ácido hialurônico para melhores resultados (SOUZA et al., 2023).

Outros estudos apontaram também para a realização da miectomia para liberação do músculo depressor do septo nasal, quando a etiologia do sorriso gengival foi a hiperatividade do lábio superior, e realização da cirurgia ortognática quando a etiologia foi crescimento vertical da maxila (OLIVEIRA, RIBEIRO, DIAS (2022); (CAMPOS et al. (2023).

A maioria dos estudos analisados tiveram como escolha de tratamento a cirurgia periodontal com ou sem associação de tratamentos multidisciplinares. Neste sentido, foi observado que a gengivectomia e gengivoplastia demostraram uma enorme eficácia na correção do sorriso gengival desencadeados por fatores periodontais (RIBEIRO et al., 2023). A utilização de todas as técnicas demonstrou efetividade, de forma isolada ou associadas, como nos casos

da cirurgia periodontal convencional associada a uso da toxina botulínica (SILVA et al., 2021).

Os artigos avaliados confirmam que há diversas alternativas para correção do sorriso gengival sendo necessária uma anamnese detalhada e um bom planejamento para que seja escolhida a técnica específica para cada caso. O trabalho de Sígolo, Rovai, Tognetti (2021) indicou que o tratamento mais utilizado consistiu na remoção cirúrgica do excesso de gengiva, com ou sem osteotomia e que cada paciente precisa ser avaliado de forma individual a fim de estabelecer o correto diagnóstico e plano de tratamento compatível com o caso. Dessa forma, haverá menos recidivas ou sequelas estéticas.

Neste estudo, foi visto que todos os trabalhos incluídos apresentaram resultados positivos em relação a satisfação e recuperação da autoestima dos pacientes.

DISCUSSÃO

O sorriso gengival é uma condição caracterizada pelo excesso de exposição gengival maxilar durante o sorriso. Espíndola et al. (2021) o definem como uma anomalia de desenvolvimento na qual se caracteriza pela exposição gengival exagerada quando o paciente sorri. Sato et al. (2006) o referem como um desvio da normalidade que pode ocasionar colapso estético periodontal e De Almeida et al. (2022) trazem o sorriso gengival como uma condição não patológica. Todos estes os autores concordam que o sorriso gengival leva a uma desarmonia estética, entretanto há divergência entre os autores quanto à quantidade de gengiva que deverá estar exposta para considerar se um sorriso é gengival.

Seixas, Costa-Pinto e Araújo (2011); Sígolo, Rovai, Tognetti (2021); Campos, et al. (2023) afirmam que o sorriso gengival está presente quando temos uma exposição gengival superior a 2mm; Pinto, Yamashita (2022); Souza et al. (2023), por sua vez, consideram o sorriso gengival quando há uma exposição superior a 3mm durante o sorriso natural. Por outro lado, para Almeida et al. (2022) o sorriso com mais de 4 mm de exposição é considerado gengival e, portanto, desarmônico.

Suzuki, Machado, Bittencourt (2011) consideram que no sorriso ideal, o lábio superior deve se posicionar de forma a expor toda a coroa dos incisivos centrais superiores e até 1mm de gengiva. Campos, et al. (2023) acrescenta que o sorriso ideal baseado na literatura pode não ser considerado o mais atraente por leigos devido à variação na percepção estética de cada indivíduo. Nesse aspecto, Seixas, Costa-Pinto e Araújo (2011); Sígolo, Rovai, Tognetti (2021) destacam que o ideal de estética é extremamente subjetivo, principalmente quando se compara as opiniões de cirurgiões dentistas e leigos, para os quais uma certa quantidade de gengiva

exposta ao sorrir é sinal de jovialidade sendo bem aceita esteticamente.

A afirmação na literatura de que uma variação de até 1mm de exposição gengival é imperceptível e que a exposição gengival de até 3mm pode ser considerada esteticamente aceitável (SUZUKI, MACHADO, BITTENCOURT, 2011) corrobora com os principais resultados observados, uma vez que, para grande parte dos autores, somente mais 3mm de exposição gengival tornam o sorriso antiestético tanto para dentistas clínicos como para o público leigo (PINTO, YAMASHITA, 2022; SOUZA et al., 2023). Entretanto, Seixas, Costa-Pinto, Araújo (2011) ressaltam que, para ortodontistas mais exigentes, 2mm de exposição gengival ao sorrir são suficientes para comprometer a harmonia do sorriso.

Diversos autores concordam que o sorriso gengival pode ser influenciado pelo sexo e pela idade. É uma condição mais frequente em mulheres do que nos homens (SUZUKI, MACHADO, BITTENCOURT, 2011; DELIBERADOR et al., 2013; ROCHA, ROCHA, HEMMER, 2019). Para Souza et al. (2023) é uma condição clínica prevalente em pacientes do sexo feminino entre 20 e 30 anos. Entretanto, Rocha, Rocha, Hemmer (2019); Ferrari, Passni (2022) acreditam que esta condição tende a regredir gradualmente com a idade, em decorrência do surgimento de flacidez nos lábios, levando a uma diminuição da exposição dos incisivos superiores e um aumento da exposição dos incisivos inferiores.

Espíndola et al. (2021); Sígolo, Rovai, Tognetti (2021); Pinto, Yamashida (2022) evidenciam que a etiologia do sorriso gengival pode ser de origem esquelética (crescimento vertical da maxila), muscular (lábio superior curto, hiperatividade do lábio superior) dental (coroas anatômicas curtas) e periodontal (hiperplasia gengival medicamentosa e erupção passiva alterada). Oliveira, Ribeiro, Dias (2022); Campos, et al. (2023) destacam que é o correto diagnóstico que vai orientar a escolha da melhor terapia pelo profissional.

Apesar de possuir uma etiologia variada, os autores concordam que o sorriso gengival é uma condição que pode surgir como resultado de um fator etiológico ou pela combinação de vários deles (SEIXAS, COSTA-PINTO, ARAÚJO, 2011; ESPÍNDOLA et al., 2021; ALMEIDA, et al., 2022; CAMPOS, et al. 2023).

Pereira, Pereira, Brígido (2023) destacam que o cirurgião dentista deve se atentar ao exame físico-anamnésico juntamente com os exames complementares como radiografias e tomografia computadorizada por feixe cônico para possibilitar um diagnóstico mais preciso da etiologia do sorriso gengival., Campos et al., acrescentam à essa lista, os softwares de planejamento virtual que trazem maior confiança e aumentam a previsibilidade do planejamento de reabilitações estéticas cirúrgicas e não cirúrgicas.

Para Sígolo, Rovai, Tognetti (2021) o diagnóstico envolve um profundo conhecimento sobre a composição desejável de um sorriso, determinado pelos dentes, gengiva e lábios. Seixas, Costa-Pinto, Araújo (2011) acrescentam que existe na avaliação clínica do sorriso gengival um "checklist" de grande importância e utilidade para o seu diagnóstico, cujos pontos a serem avaliados seriam: o registro sistematizado da distância interlabial em repouso, a exposição dos incisivos superiores durante o repouso e a fala, a proporção largura/comprimento dos incisivos superiores e as características morfofuncionais do lábio superior.

Da mesma forma que as etiologias, o tratamento do sorriso gengival é diversificado. Campos et al. 2023 sugerem uma árvore de decisões para auxiliar na escolha, a qual é composta por procedimentos como: gengivectomia, gengivoplastia, osteotomia, cirurgia de retalho posicionado apicalmente, cirurgia ortognática, toxina botulínica e reposicionamento labial. Sígolo, Rovai, Tognetti (2021) recomendam que estes procedimentos podem ser realizados de forma isolada ou combinada.

As cirurgias periodontais demostraram eficácia na correção de casos de sorriso gengival desencadeados por fatores periodontais, sendo excelentes alternativas para devolver estética e função (RIBEIRO et al., 2023). Em consonância, Brilhante (2014); Araújo et al. (2021) propõem que diante da anatomia do contorno gengival, a gengivoplastia tem sido opção de terapia estética para os casos de excesso do tecido gengival em que não há presença de doença periodontal. Campos et al. (2023) sugerem que nos casos de crescimento gengival induzido por algum fator fisiológico ou patológico, quando há excesso de tecido mole queratinizado, a opção indicada é a gengivectomia.

Há casos, entretanto, em que se faz necessário cirurgia periodontal de retalho reposicionado apicalmente, associados ou não a osteotomia ou osteoplastia. Para Souza et al. (2023), a execução de osteotomia associada a remoção de tecido gengival em excesso se faz necessária quando há necessidade de reestabelecimento do espaço biológico (distância de pelo menos 3 mm entre a margem gengival e a crista óssea alveolar). A osteoplastia, por sua vez, quando há necessidade de correção de defeitos ósseos, remodelamento do osso alveolar. Pinto e Yamashita (2022) ressaltam, que a osteotomia e a osteoplastia são procedimentos muito utilizados com associação de outras técnicas.

Para os casos em que a etiologia do sorriso gengival é de ordem esquelética, como o crescimento vertical da maxila, retalho periodontal e osteoplastia podem também ser utilizados, mas Campos, et al. (2023) acreditam que essa técnica cirúrgica apenas ameniza a quantidade óssea exposta, não corrige essa condição. Para Souza et al. (2023) a solução ideal seria a cirurgia ortognática, no entanto, para Oliveira, Ribeiro, Dias (2022); Brito et al. (2016) essa cirurgia é bastante invasiva e com elevada morbidade.

Souza et al., (2023) relatam que quando a etiologia é de ordem muscular, como a hiperfunção do lábio superior, ocorre uma força excessiva dos músculos levantadores do lábio superior ou depressor do septo nasal, e o tratamento inclui como alternativas a miectomia (ressecção dos músculos responsáveis pela mobilidade do lábio), reposicionamento labial e soluções conservadoras podem ser consideradas, como a aplicação da toxina botulínica. Em consenso, Campos, et al. (2023) defendem que o reposicionamento labial é uma técnica promissora de baixo custo para o paciente, tornando-se uma excelente alternativa de tratamento e tem como finalidade limitar a ação muscular. Nessa técnica, remove-se uma faixa de mucosa do vestíbulo, deixando-o mais superficial, o que restringe a tração dos músculos zigomático menor, elevador do ângulo da boca, orbicular da boca e elevador do lábio superior, limitando assim a exposição da gengiva ao sorrir (OLIVEIRA, RIBEIRO, DIAS, 2022).

A toxina botulínica do tipo A paralisa o músculo que tem movimentação exacerbada e consequentemente diminui a exposição gengival. Trata-se de uma intervenção não cirúrgica, pouco invasiva, que proporciona um resultado estético satisfatório para o paciente. Campos, et al. (2023) defendem que essa técnica também pode ser utilizada como terapia complementar para as intervenções cirúrgicas, garantindo uma estabilização dos lábios pós-cirurgia e um resultado mais previsível. Por outro lado, Oliveira, Ribeiro, Dias (2022) alertam que a técnica possui como desvantagem a manutenção do resultado por um curto período.

CONSIDERAÇÕES FINAIS

Existem diversas alternativas para correção do sorriso gengival e a escolha da técnica a ser executada depende do seu fator etiológico. Muitas vezes há a necessidade de tratamento multidisciplinar. O cirurgião dentista deve estar preparado para fazer uma anamnese minuciosa, a fim de estabelecer um diagnóstico preciso e um plano de tratamento individualizado. Isto favorece alcançar resultados satisfatórios a longo prazo e que atenda as expectativas estéticas e funcionais do paciente.

BIBLIOGRAFIA

ALMEIDA, NN; OLIVEIRA, AVL; CARVALHO, T. de A.; BORGES, DC. **Tratamento Cirúrgico Periodontal para Correção do Sorriso Gengival:** Revisão Integrativa da Literatura. Pesquisa, Sociedade e Desenvolvimento, [S. l.], v. 14, pág. e98111436101, 2022. DOI: 10.33448/rsd-v11i14.36101.

ARAÚJO, Luciene Xavier Junqueira et al. **Atuação da Harmonização Orofacial no Tratamento do Sorriso Gengival.** RGS.2021;23(2):73-80, DOI: 10.17648/1984-8153-rgs- v2n23-8.

BERTOLINI, Patrícia Fernanda Roesler et e al. **Recuperação da Estética do Sorriso:** Cirurgia Plástica Periodontal e Reabilitação Protética. Rev. Ciênc. Méd., Campinas, 20(5-6):137-143, set./dez., 2011.

BRILHANTE, Felipe Vilhena, et al. **Cirurgia Periodontal Estética em Dentes Anteriores.** Full Dent. Sci. 2014; 6(21):39-44.

BRITO, Emiliano Crisóstomo Delfino, et al. **Cirurgia Plástica Periodontal Associada à Toxina Botulínica para Correção de Sorriso Gengival**. Revista de periodontia SOBRAPE; 26(3): 50-56, 2016. Ilus. P 24-39.

CAMPOS, Barbara Patrícia, et al. **Etiologia e Abordagens Terapêuticas do Sorriso Gengival**. Revista Ciências e Odontologia – 2023, 7 (1) p. 104-114.

DELIBERADOR, Tatiana Miranda et al. **Cirurgia plástica periodontal para correção de sorriso gengivoso.** PerioNews - Vol. 7, n.3 (maio/junho/2013) - São Paulo: VM Cultural Editora Ltda., 2013. P. 280-286.

ESPÍNDOLA, Laís Christina Pontes, et al. **Etiologia e diagnóstico do sorriso gengival –** revisão de literatura**.** Research, Society and Development, v. 10, n. 17, e223101724798, 2021 (CC BY 4.0) | ISSN 2525-3409 | DOI: http://dx.doi.org/10.33448/rsd-v10i17.24798.

FERRARI, Clara Risia Castanheiro; PASSONI, Giuliene Nunes de Souza. **A harmonização das proporções vermelhas-gengivais através da gengivoplastia frente a uma necessidade estética**. Revista Pet Odonto UFU, ISSN 2316 5073. Ano 9 - vol. IX, Março 2022. p.26-35.

MENEZES, Cláudia C, et al. **Microcirurgia periodontal:** uma visão brasileira. RGO - Rev Gaúcha Odontol., Porto Alegre, v.59, n.4, p. 583-589, out./dez., 2011.

OLIVEIRA, Letícia Formigli Martins de; RIBEIRO, Nícolas Morais; DIAS, Karina Sarno Paes Alves. **Diagnóstico e terapêutica do sorriso gengival**: revisão da literatura**.** Id on Line Rev. Psic., Maio/2022, vol.16, n.60, p. 662-671, ISSN: 1981-1179.

PEREIRA, Wesley de Souza; PEREIRA, Beatriz Moura; BRÍGIDO, Jandenilson Alves. **Fatores que impactam na estética do sorriso:** uma revisão integrativa da literatura**.** Revista Fluminense de Odontologia, Ano XXX - Número 61 - Volume 2 - mai/ago 2023 - Niterói (RJ) – Brasil. p. 69-82.

PINTO, Paloma Nunes; Yamashita, Ricardo Kiyoshi. **Cirurgias periodontais para aumento de coroa clínica.** Research, Society and Development, v. 11, n. 15, e404111537315, 2022 (CC BY 4.0) | ISSN 2525-3409 | DOI: http://dx.doi.org/10.33448/rsd-v11i15.37315.

RIBEIRO, Luis André Baraldi et al. **Cirurgia plástica periodontal: gengivectomia e gengivoplastia**. REVIVA / Revista do Centro Universitário FAI – UCEFF / Itapiranga – SC, v 2 .n.1, jun. 2023 ISSN 2965-0232.

ROCHA, Evandro; ROCHA, Valéria Campanelli Franco; HEMMER Barbara. **Harmonização do Sorriso através da Cirurgia Plástica Periodontal:** um relato de caso. Revista Eletrônica Acervo Saúde / Electronic Journal Collection Health | ISSN 2178-2091. REAS/EJCH | Vol. Sup.26 | e780 | DOI: https://doi.org/10.25248/reas.e780.2019. P.1- 8.

SANTANA, Bruno de Macedo et al. **Os principais aspectos do sorriso gengivoso. The main aspects of gummy smile.** Rev. UNINGÁ, Maringá, v. 56, n. 3, p. 122-131, jul./set. 2019. ISSN 2318-0579.

SEIXAS, Máyra Reis; COSTA-PINTO, Roberto Amarante; ARAÚJO, Telma Martins. Brasil. **Checklist dos aspectos estéticos a serem considerados no diagnóstico e tratamento do sorriso gengival**. Dental Press J Orthod 131 2011 Mar-Apr;16(2):131-57.

SÍGOLO, N.F., ROVAI, E.S., & TOGNETTI, V.M. 2021. **Impacto da exposição gengival na estética do sorriso.** Pubsaúde, 6, a138. DOI: https://dx.doi.org/10.31533/pubsaude6.a138.

SILVA, HFV et al. **Avaliação de diferentes técnicas para correção do sorriso gengival:** revisão de literatura. Pesquisa, Sociedade e Desenvolvimento, [S. l.], v. 5, pág. e54510515092, 2021. DOI: 10.33448/rsd-v10i5.15092.

SILVA, Ingrid Nascimento et al. **Harmonização Orofacial e a Inter-Relação com a Periodontia para correção de Sorriso Gengival**. Journal of Health. 22ª Edição Volume I / Jul – Dez/ 2019. ISSN 2178 – 3594.

SOUZA, Glenda Vieira, et al. **O sorriso gengival e o resgate da autoestima mediante a odontologia estética:** revisão integrativa**.** Revista Ciência Plural. 2022; 8(1): e24913.

SOUZA, Nayara de Oliveira et al. **Remodelação estética do sorriso: uma abordagem multidisciplinar.** JNT - Facit Business and Technology Journal. qualis b1. 2023. fluxo contínuo – mês de julho. ed. 43. VOL. 1. Págs. 557-575. ISSN: 2526-428.

SUZUKY, Larissa; MACHADO, André Wilson; BITTENCOURT, Marcos Alan Vieira. Brasil. **Avaliação da influência da quantidade de exposição gengival na estética do sorriso.** Dental Press J Orthod 37 e 3 2011 Sept-Oct;16(5):37.e 1-10.